

# CERRAHİ TIP BİLİMLERİ

## Ortopedi

### Spor Hekimliğinde Kullanılan Fonksiyonel Bandajlama Teknikleri

Op.Dr.M.İ.SafaKAPICIOĞLU\*

Dr.Feza KORKUSUZ\*\*

Spora karşı artan ilgi, spor yaralanmalarında artışa sebep olurken bu yaralanmalar karşısında uygulanan tedavi yöntemlerinde de değişikliğe yol açmaktadır. Profesyonel sporcular kadar amatör sporcular da artık yaralanmayı takiben en kısa süre içinde eski durumlarına dönmeyi amaçlamaktadırlar.

Son yıllarda spor hekimliğinde kullanılmaya başlanan fonksiyonel bandajlarla bazı yaralanmaların kısa sürede tedavi edilebileceği veya eklem hareketinin eklem yük vermeksizin ve çevre bağları zedelemeksizin devam ettirilebileceği gösterilmiştir.

Yazının amacı, hareketli bir eklemden hareketin devamını sağlayan ancak bağlarda ve eklemden yüklenmeyi en aza indiren fonksiyonel bandajları tartışmak ve bunların uygulanmasına ait bilgileri aktarmaktır.

#### Tanım

Fonksiyonel bandaj, zarar görmüş fonksiyon birimini korur ve üzerine binen yükü azaltır. Ayrıca fonksiyonun kısmen devamını sağlar ve yüklenmeye izin verirken aşırı hareketi önler.

#### Uygulama Prensipleri

##### 1. Hastanın Hazırlanması

Hasta hangi pozisyonda olursa olsun, eklem anatomik pozisyonda olması ve çevre adele gruplarının minimal kontraksiyonda tutulması gerekmektedir.

##### 2. Cildin Hazırlanması

Bandaj uygulanacak sahada açık yara bulunmamalıdır. Eğer varsa steril olarak kapatılmalıdır.

Bandajın cilt ile uygun teması, bandajın tesirini ve kalış süresini artırır. Bu sebeple hastanın cildi temiz ve kuru olmalıdır. Yağ, kir, pudra benzeri maddeler bandaj ile cilt arasında uzaklaştırıcı bir tabaka oluşturur. Aynı şeyler bandajı uygulayacak kişinin elleri için de geçerlidir. Bu sebeple cilt öncelikle yıkanmalı, iyice kurulmalı ve benzinle silinmelidir. İleri derecede kıllanma varsa ekstremitelere traş edilmelidir.

##### 3. Eklem Pozisyonu

Eklem, yukarıda bahsedildiği gibi anatomik (istirahat) pozisyonda tutulmalı ve bandajlama esnasında ekstremitelere hiç oynatılmamalıdır. Oluşacak en küçük bir katlanma bile sonucu etkileyebilir.

##### 4. Support Kullanımı

Kullanılacak her support, bandajla cilt arasında bir boşluk oluşturacaktır. Bu sebeple uygun supportun sadece gerekli olduğu yerlerde kullanılması gerekmektedir.

Support kullanılmasını gerektiren yerler:

- Açım şana veya cilt laserasyonu bulunan yerler.
- Çok ince ekstremiteler.
- Bası uygulanması gereken yerler, (örnek: Akromioklavikuler bölge)
- Hemalom veya şişlik olan bölgeler.

\* Sağlık Bakanlığı Dr.M.Ülker Acil Yardım ve Travmatoloji Hastanesi Ortopedi ve Travmatoloji Kliniği

\*\* Gazi Üniversitesi Tıp Fakültesi Ortopedi ve Travmatoloji ABD, ANKARA

d) Korunmaya alınacak tendon bölgeleri, (örnek: Aşil tendonu).

e) Anatomik kemik çıkıntısı olan yerler, (örnek: Malleol çevresi).

Support olarak özel sentetik süngerler vya keçe kullanılabilir. Bunlar stabiliteyi bozmadıkları gibi uzun süre dayanırlar ve lokal olarak pomad veya mülhemlerin uygulanmasına izin verirler.

Uygulamada önemle üzerinde durulması gereken bir nokta da esneme özelliği olmayan flasterlerin sirküler kullanımında dikkatli olunması gerektiğidir. Çünkü bunlar gergin tutulack olurlarsa ekstremitede saza dolayısıyla ödeme yol açabilirler. Bu sebeple çoğunlukla semisirüler uygulanırlar.

#### 5. Bandajın Kalma Süresi ve Değiştirilmesi

Yaralanmanın derecesi ve iyileşme sürecinde kesinlik olmadığından bandajın kalma süresi keskin sınırlarla şematize edilemez. Genel olarak bandaj, akut dönem atlatılana kadar kullanılmalıdır. Ancak tedavi vakanın durumuna göre haftalaraca devam edebilir. Bandaj tatbik edildiği süre içinde sık sık kontrol edilmeli ve etkinliğin kalıcı olması sağlanmalıdır. Gerekli şartlar korunamıyorsa bandaj düzeltilmeli veya değiştirilmelidir. Cilt ile direk teması olan bantlar iki ila yedi gün içinde değiştirilmelidir.

#### 6. Bandaj Sonrası Cilt Bakımı

Bandaj çıkarıldıktan sonra cilt benzin ile temizlenerek flaster artıklarından arındırılır. Daha sonra kozmik olmayan bir krem ile ovulur. Yeniden bandaj uygulanacaksa kremin etkisi geçene kadar beklenir veya yukarıda anlatılan cilt hazırlıkları tekrarlanır.

#### Fonksiyonel Bandajın Birimleri

Her fonksiyonel bandaj farklı görev yapan değişik elemanlardan oluşur. Bunlar:

1. Tesbit veya tutturma bantları: Diğer bantların kuvvet alacağı temel sütunları oluşturular. Yerleştirilmeleri vücut anatomisine ve fonksiyon yönüne göre değişiklik gösterir. Üç temel şekilde yerleştirilirler:

- Çapraz
- Longitudinal
- Mikst

2. Çekici veya gerici bantlar: **Fonksiyonel** bandajın yük taşıyan birimini oluştururlar. Kas-

ların, bağların ve eklem içi yapıların görevini yüklenirler. Dört şekilde uygulanırlar:

- Distalden proksimale
- Dorsalden ventrale çapraz olarak
- "U" şeklinde
- On-arka planda çapraz olarak

3. Fiksasyon sağlayıcı bantlar: Bu bantlarla **gerici** ve çekici bantlar, tutturma bantları üzerine fikse edilir. Çoğunlukla gerici bantlara dik olarak semisirükler yerleştirilerler.

4. Kilit veya örtücü bantlar: Fonksiyonel bandaj bu bantlarla kilitlenir. Çekici bantlar sıkı bir **şekilde** birbirine tutturulur. Böylece eklem çevresi tamamen kapatılmış olur.

#### Uygulama Usûlleri

##### Â. Ayak Bileği Bandajı (I)

Ayak bileği bandajı değişik yaralanmalarda **farklı şekillerde** uygulanır. Bu teknikte elastik ve **elastik olmayan** bantlar **birlikte** kullanılmıştır. Bandaj, **dorsal** ve **plantar** fleksiyona izin verirken kapsül ve yan **bağları yükten** kurtararak korur. Hareketlerin genişliği birkaç gerici bant aracılığı ile kısıtlanabilir veya istenen oranda ayarlanabilir.

##### B. Ayak Bileği Bandajı (II):

**Ayak bileği çevresinde şişlik** ve hematom mevcutsa bu **bandaj** tercih edilir. Bandajda, "U" şeklindeki lateralde "L" şeklindeki medialde olmak üzere **özel kesilmiş** sentetik köpükten atelier kullanılır.

Atellerin iyi yapışması için yapıştırıcı sprey sıkılabilir. **Atel altında** kalan cilde analjezik-antienflamatuar pomat uygulanmışsa yapıştırıcı sprey kullanılmaz.

##### C. Ayak Bileği Bandajı (III):

Bu bandajda cilt ile direk temas eden flaster kullanılır. Oldukça stabil bir bandaj olup sadece Push-offa müsaade eder.

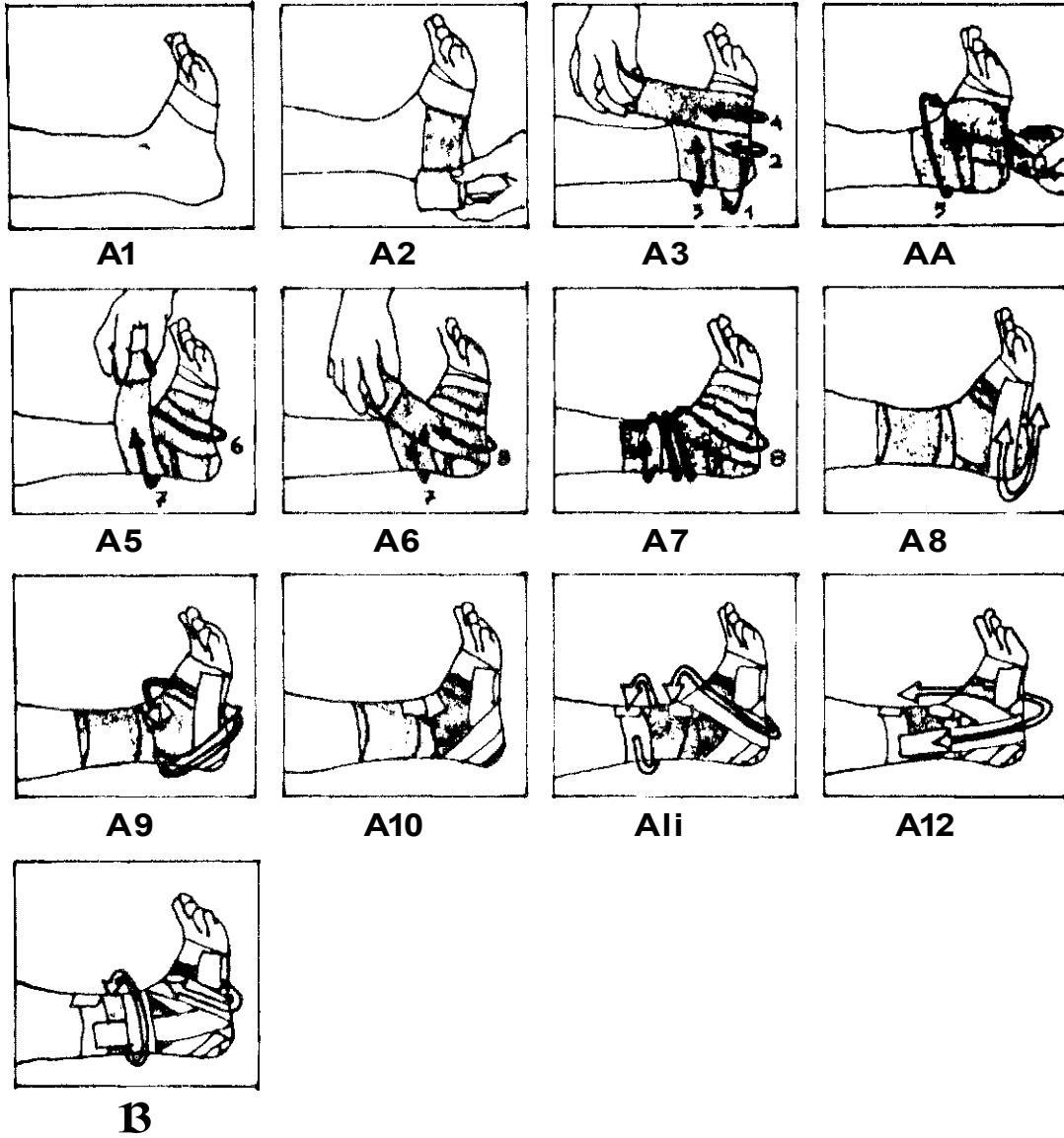
##### D. Ayak Başparmağı Bandajı:

**Bu** bandaj, genellikle ayak 1. parmak metatarsal-1 eklem zedelenmelerinde kullanılır.

##### E. Aşil Tendonunu Koruyucu Bandaj:

##### F. Diz Eklemi Bandajı:

Diz **eklemi** bandajı ile her iki kollateral bağ stabilize edilir. **Bandajda** elastik ve elastik olmayan flasterler kullanılır.



Şekil A1. Ayak bileği 90 derecede tutulur. Yapışmayı kolaylaştırıcı bir sprej kullanılabilir. Bandaja metakarp başlarından geçen sirküler bir temel bantla başlanır.

Şekil A2. 6 cm'lik elastik bandaj ayağın lateral kenarından geçecek şekilde temel banda tutturulur.

Şekil A3. Bandaj topuktan geçirildikten sonra (1.tur) mediale dönülür. Medial malleol üzerinden geçirilerek (2. tur) ayak tabanından geçilir. Ayak dış tarafını takiben dış malleol üzerine dönülür (3. tur). Tekrar ayak dorsalinden ve tabandan geçilerek (4. tur) son turda ayak tabanının 3/4'ü kapatılır.

Şekil A4. 5. ve 6. turlarda bir önceki turlarla sarılan bandajların 1/4'ü açıkta kalacak şekilde bandaja devam edilir.

Şekil A6. 8. turda türbişon şeklinde (Şekil A7) tibia 1/3 alt-1/3 orta bölümüne kadar çıkarılır.

Şekil A8. Bandaj daha sonra esnemeyen flaster ile tesbitedilir. Sirküler olarak ayakucuna yerleştirilen yeni bir temel bandın üzerinden ilk gerici "U" bantı yerleştirilir.

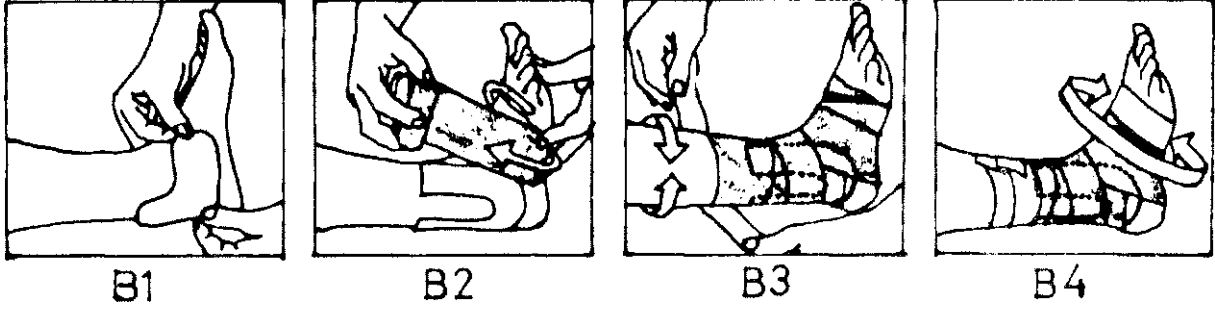
Şekil A9. İkinci gerici bant ayağın medial kenarından laterale döner ve ayak tabanından geçerek ayak dorsalinde sonlanır.

Şekil A10. Diğer bir gerici bant öncekinin 1/3'ünü açıkta bırakacak şekilde yerleştirilir.

Şekil A11. Bunu takip eden gerici bant bir öncekinin tersine ayak medialinden başlar, laterale döner ve tekrar proksimalde sonlanır.

Şekil A12. Tutucu banda ayak tabanından üzenği şeklinde geçen "U" biçiminde gerici bir bant tutturulur.

Şekil A13. Bandaja, ortadan geçirilen bir sirküler ve ayak tabanı ile dorsalini tutan ikinci bir sirküler bant ile son verilir.

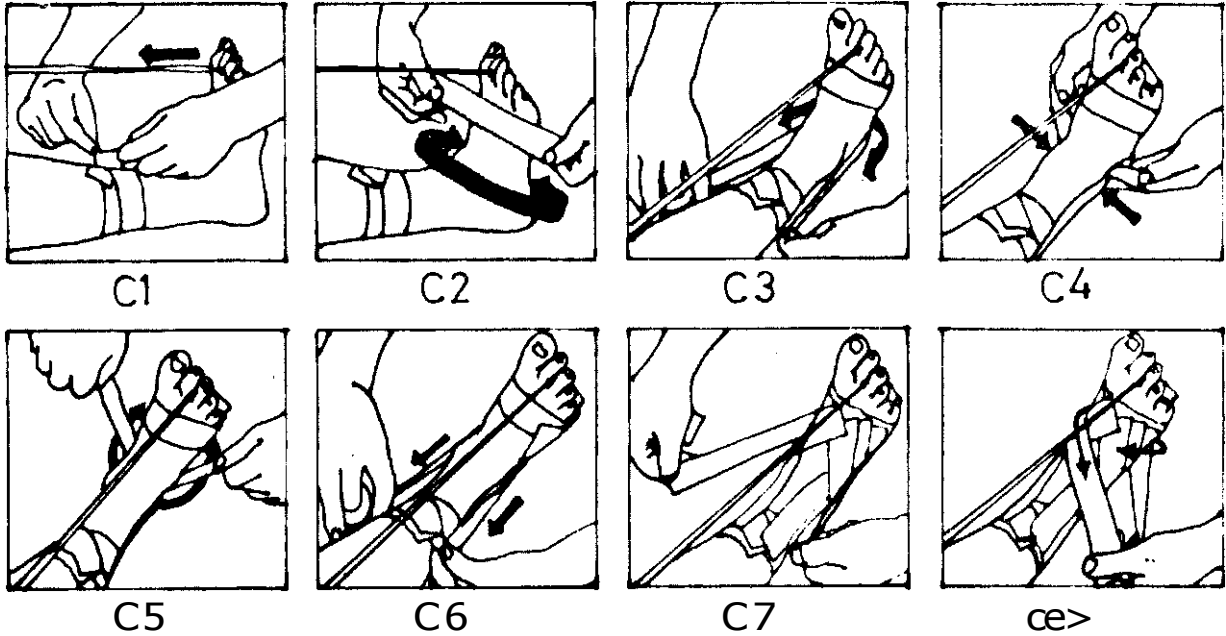


Şekil B1. Sentetik elyaflı atelin yerleştirilmesi ve tesbit edilmesi ile bandaja başlanır.

Şekil B2. Metatars başlarından başlanarak distalden proksimale doğru elastik bandj sarılır.

Şekil B3. Bandaj proksimalden tesbit edilir.

Şekil B4. Proksimalden bir kez daha tesbit edilen bandaja distal ucun teshili ile son verilir.



Şekil C1. Ayak bileği anatomik pozisyonda tutulur. Hasla bir ip aracılığıyla ayak bileğini kendisi 90 derecede tutmaya zorlar. Ayak bu durumdayken proksimalden bir çift tesbit bandı yerleştirilir.

Şekil C2. Distaldeki tesbit bandının ayak dorsalinden ve metatars başlarından geçmesine dikkat edilir.

Şekil C3. Üzengi şeklinde çekici "U" bandı yerleştirilir.

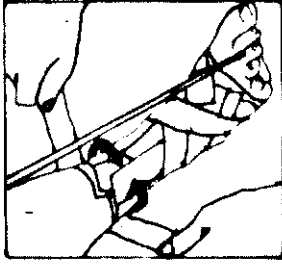
Şekil C4. Bu bant malleoller üzerinde iyice şekillendirilir.

Şekil C5. İkinci "U" bandı birinciyi 90 derece çaprazlayarak topuktan ayak kenarı boyunca uzatılır.

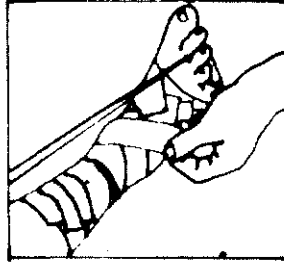
Şekil C6. Üçüncü çekici bant, birinci bandın biraz üzerinden dorsale doğru yönlendirilir.

Şekil C7. Diğer çekici bantlar diğerlerinin üzerinden aynı sırayı lakib ederek üçe tamamlanır.

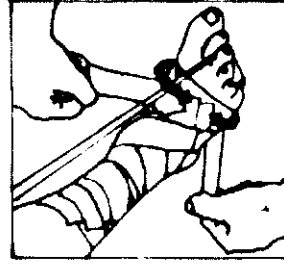
Şekil C8. Yeni bir bant, önce medialden laterale sonra lateralden mediale çaprazlaşacak şekilde ayak dorsaline tatbik edilir.



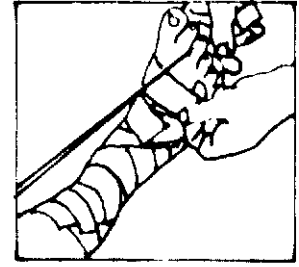
C9



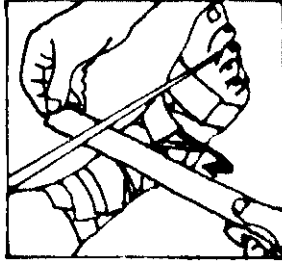
C10



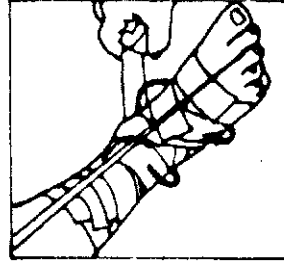
C11



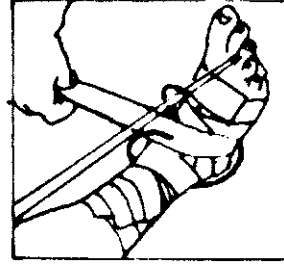
C12



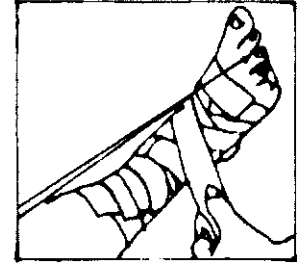
C13



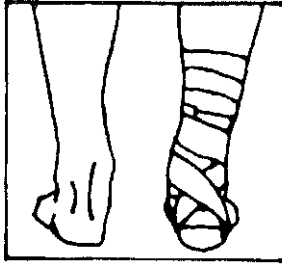
C14



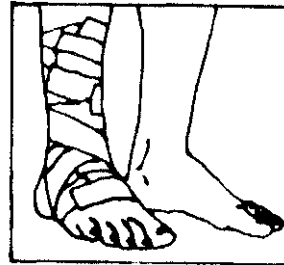
C15



C16



C17



C18

Şekil C9. Tesbit edici bant çekici "U" bantlarını proksimalden kilitler.

Şekil C10. Tesbit edici bant çekici "U" bantlarını proksimalden kilitler.

Şekil C11. Örtücü bantlar ayak dorsalinde devam eder.

Şekil C12. Örtme işleminin bitmiş hali...

Şekil C13. "8" şeklinde uygulanacak olan bant ayak bileğini 45 derece çaprazlayıp medial malleol üzerine döner.

Şekil C14. Bant kesintisiz olarak ayak tabanından geçirilerek ayak dorsaline gelinir.

Şekil C15. Tekrar lateralden topuğu çevreleyen ve ayak tabanından geçen bant ayak dorsalinde sonlanır. (Şekli C16).

Şekil C17

ve C18. Bitmiş bandajın önden ve arkadan görünüşü.

#### G. E1 Başparmağı Bandajı (I):

Bu bandajla başparmak el ortasına tesbit edilerek abduksiyon önlenir.

#### H. E1 Başparmağı Bandajı (II):

Bu bandajla birinci metakarpofalangeal eklemin hareketleri sınırlandırılır.

#### I. Parmak Bandajı:

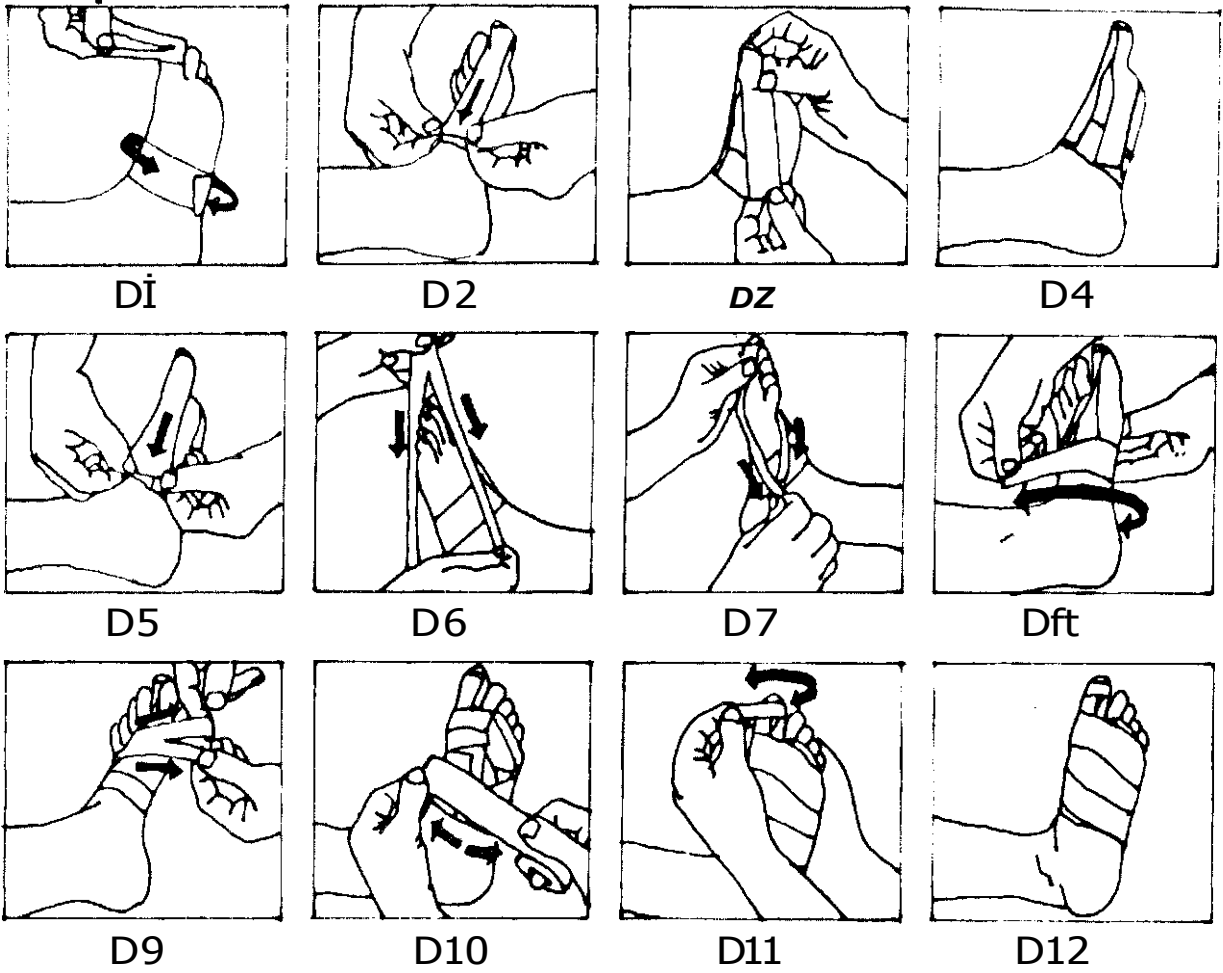
Bu bandaj tek bir parmaktaki DİP ve PIP eklemini stabilize eder.

#### J. EI Bileği Bandajı:

Bu bandajla el bileğinin dorsalve plantarfleksiyonu ile abduksiyon ve adduksiyonu sınırlandırılır. Bandajlamada elastik olmayan bantlar kullanılır.

#### K. Dirsek Bandajı:

Bu bandajla dirsek ekleminin hareketleri sınırlandırılmamakla birlikte eklem korunmaktadır. Arzu edilirse Şekil K7-K8-K9-K10'da görüldüğü gibi dirsek hareketleri 90 derecede sınırlandırılabilir.



Şekil D1. Ayak proksimalinde metatars kaideleri hizasına ilk tesbit bandı sirküler olarak yerleştirilir. Başpanmağa yerleştirilecek bant kırışıklığı önlemek amacıyla ortadan ikiye ayrılır.

Şekil D2. Dorsal çekici bant gergin bir şekilde yerleştirilir.

Şekil D3. Aynı şekilde plantar çekici bant yerleştirilir.

Şekil D4. Her iki çekici bant iyice şekillendirilir.

Şekil D5. Daha sonra medial çekici bant yerleştirilir.

Şekil D6. Başparmağın dış tarafında ortadan uzunlamasına ayrılmış çekici bant kullanılır.

Şekil D7. Bandın kesik kısımlarından birincisi dorsalden diğeri plantardan ayak dış kısmına uzatılır.

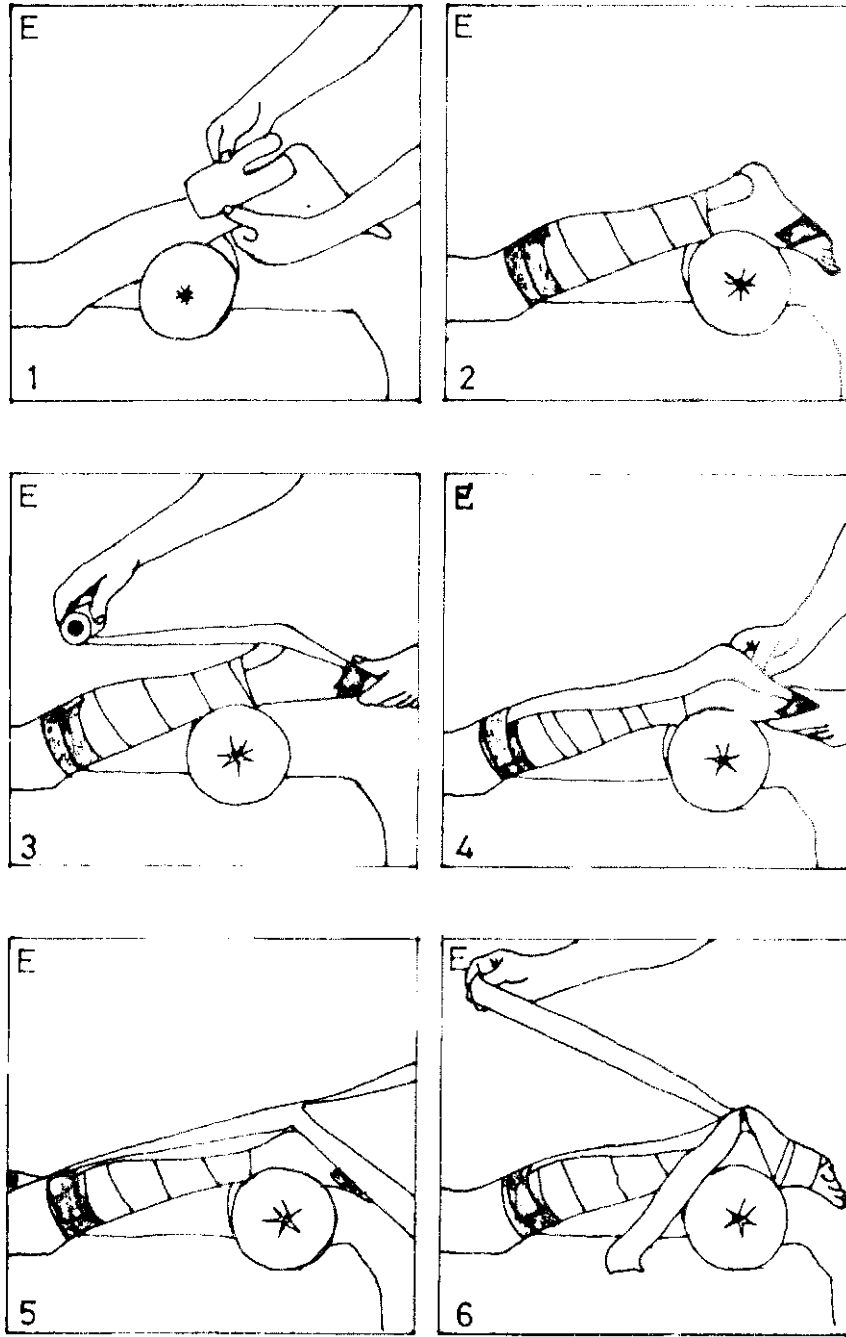
Şekil D8. İlk örtücü bant proksimale yerleştirilir.

Şekil D9. İkinci örtücü bant birincinin 1/3 distaline yerleştirildikten sonra metatarsophalangeal eklem üzertrinden ortası ayrılmış üçüncü bant çapraz olarak yerleştirilir.

Şekil D10. Daha sonra plantardan dorsale uzanın semisirküler örtücü bant yerleştirilir.

Şekil D11. İki adet semisirküler örtücü bandı takiben ayak başparmağı üzerinden geçirilen sirküler bantla bandaj tamamlanır.

Şekil D12. Bitmiş bandajın plantardan görünüşü..



Şekil E1. Özel olarak "L" şeklinde hazırlanmış atel, aşil tendonunu medial ve lateralden tam kavrayacak şekilde yerleştirilir

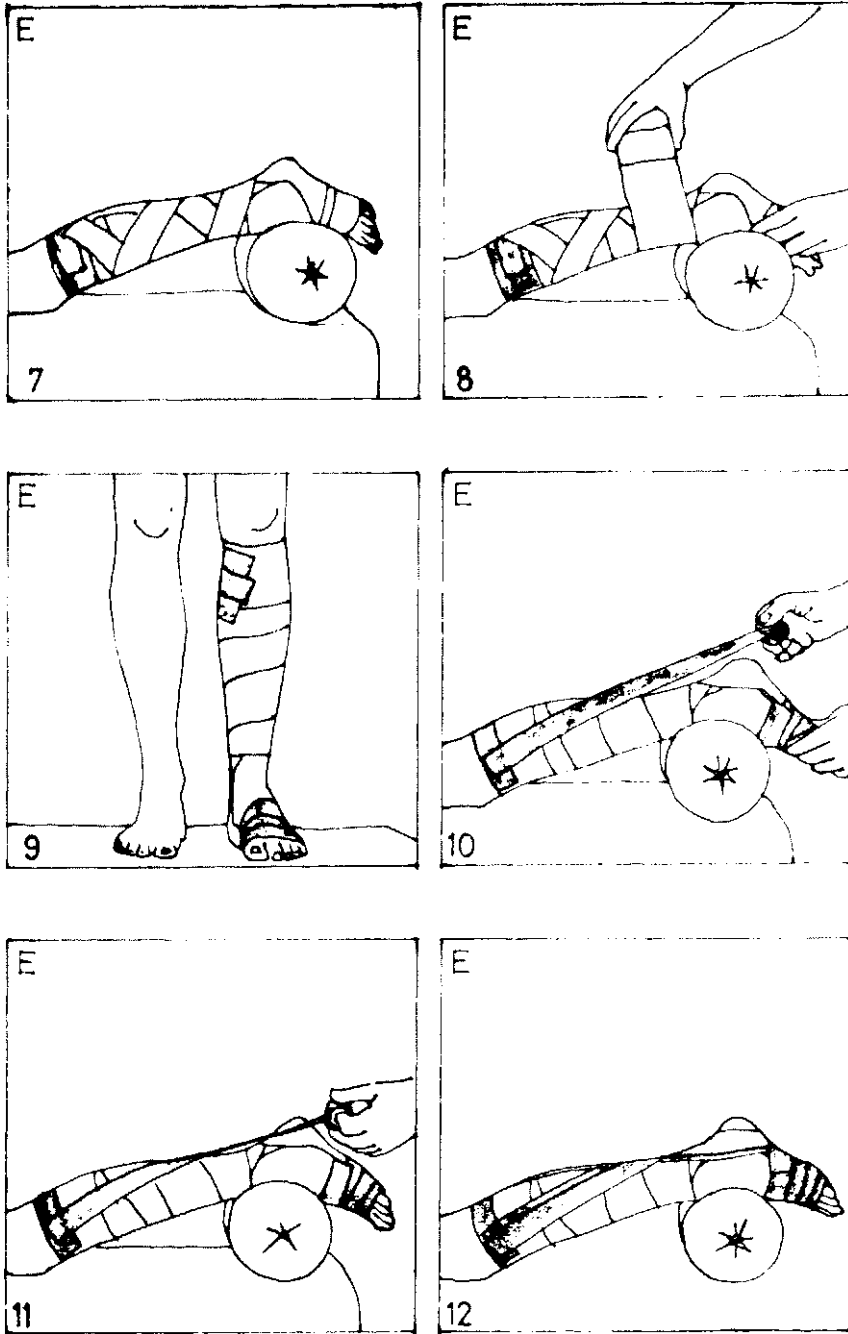
Şekil E2. Bacak 10 cm.lik elastik bandajla sarıldıktan sonra ikisi proksimale, biri metakarp başlarından geçecek şekilde d »lale olmak üzere üç adet tutucu bani yerleştirilir.

Şekil E3. Distalde başlayan bir adet elastik flasler bant posteriorda proksimale doğru gergin bir şekilde uzatılır.

Şekil E4. Bu bant yapıştırıldıktan sonra iyice şekillendirilir.

Şekil E5. İkinci bir elastik flasler bant distalucu ayak boyu uzunluğunda olacak şekilde ortadan ikiye ayrılır. Uçlardan medialde olanı ayak kenarı medialinden, diğeri lateralden geçirilerek distal tutucu banda tesbit edilir.

Şekil E6. Bu sefer bandın proksimal kısmı ikiye ayrılır.



Şekil E7. Ayrılan kısımlardan lateraldeki medialden, medialdeki lateralden iki kez çapra/lanarak proksimalde hır adet tutucu bant yardımıyla teshil edilir.

Şekil E8. Gastroknemius adalesinin çevresi elastik bandajla sarılır.

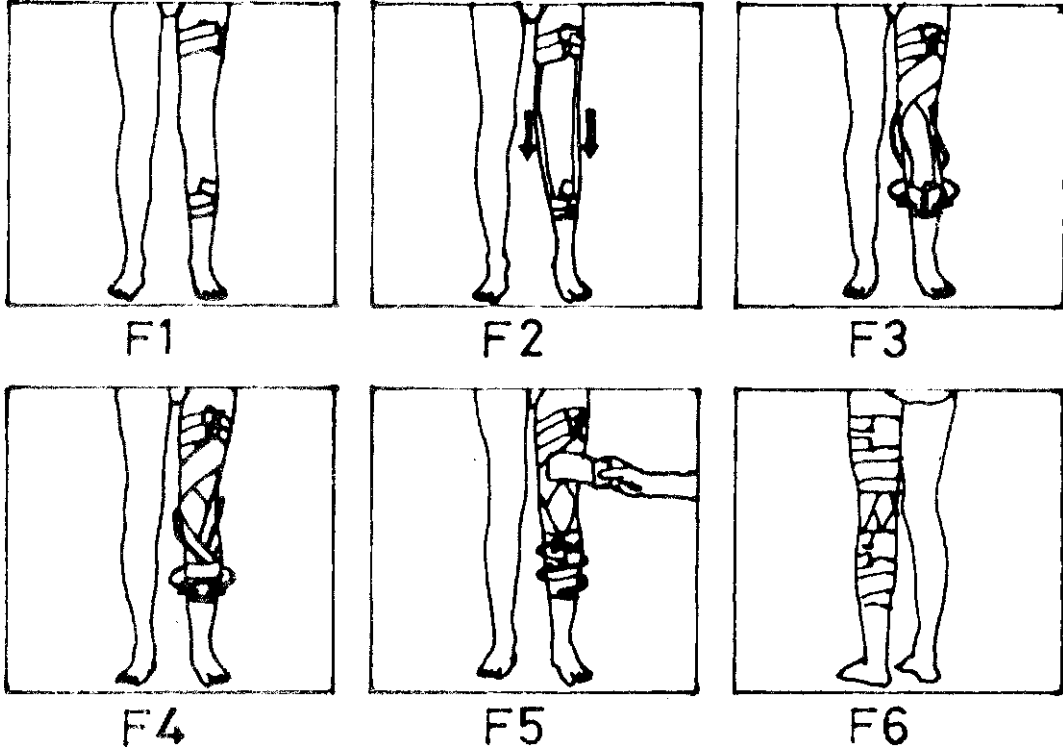
Şekil E9. Proksimal ve distale tutucu bantlar yapıştırılır.

Şekil E10. Daha kuvvetli bir tesbit gerekiyorsa önce lateral proksimalden başlayıp aşil tendonunu çapra/ladıktan sonra ayak medialinde sonlanan çekici bant uygulanır.

Şekil E11. Sonra aynı şekilde medial proksimalden başlayıp ayağın lateralinde sonlanan ikinci bir çekici bant yerleştirilir.

Şekil E12. Bu bantların sayısı daha sonra ikiye tamamlanarak bandaj kapatılır.





Şekil E1. Hasta ayakta ve adaleleri gergin halde durur. Diz lam ekstansiyondadır. Uyluk ve bacağın ortasına ikişer adet teshil bandı uygulanır.

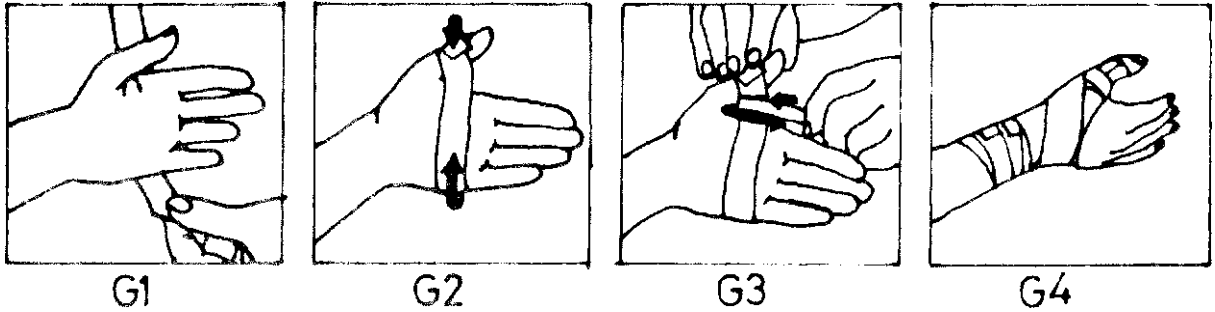
Şekil E2. Lateral ve medialden birer adet elastik flaster tesbit bantlarına tutturulur.

Şekil E3. Medialden başlayan bir adet çekici elastik bant lateralden doğru uzatılarak diz eklemini posteriorda çaprazlar ve oradan mediale dönerek disalde tesbit bandına tutturulur. Aynı işlem lateralde tekrarlanır.

Şekil E4. Bir çift elastik çekici bant uyluk arkasında çaprazlaşarak distale yönelir. Bunlar daha sonra bacağın önünde tekrar çaprazlaşır ve biri medialde diğeri lateralde olmak üzere distalde sonlanırlar. Bunlar ikişer adet tesbit bandıyla tutturulur.

Şekil E5. Diz eklemini açıkta kalmak üzere uyluk ve bacak birer adet elastik bandajla kapatılır.

Şekil E6. Tamamlanmış bandajın arkadan görünüşü...

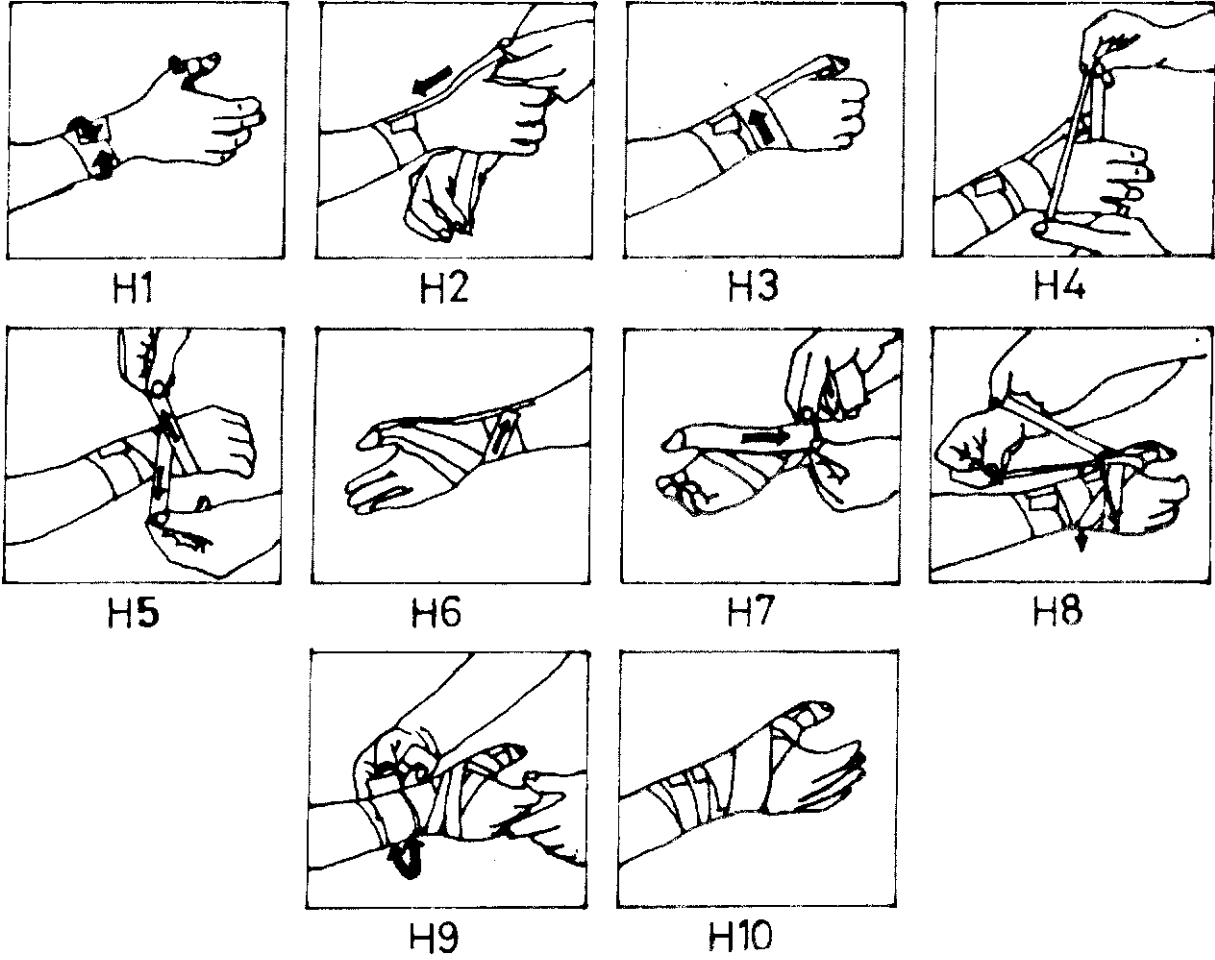


Şekil G1. 2,5 cm. kalınlığındaki gerici bant el sırtından geçirilerek el kenarını takiben avuç içine gelinir.

Şekil G2. Buradan başparmağa uzatılan bant, başparmak hafif abduksiyonda tutulurken başparmağa tesbit edilir.

Şekil G3. Birleşim yerindeki bantlar birbirine yapıştırılır ve ince bir transvers bantla güçlendirilir.

Şekil G4. ESc elastik bir bandaj sarılarak işlem tamamlanır.



Şekil 111. Bandaja, proksimalde el bileğine, distalde birinci parmak interfalangeal eklem üzerine taibik edilen tutucu bantlarla başlanır.

Şekil 112. Birinci çekici bant, başparmak dorsalinden proksimale uzatılarak proksimaldeki tutucu banda yapıştırılır. İkinci çekici bant başparmak ön yüzünden başlayarak avuç içine dolanır ve...

Şekil 113. .. el sırtına dönerek ilk çekici bandın üzerinde sonlanır.

Şekil 114. Kilitleyici bir bant başparmak medialinden başlayarak yapıştırılır. Sonra bu bant uzunlamasına ortadan ayrılarak biri el dorsalinden diğeri volerden geçirilir ve...

Şekil 115. ... el sırtında bilek eklemi lateral ve medialden çaprazlayarak proksimal tesbit bandında sonlandırılır (Şekil H6).

Şekil 117. Başparmaktan başlatılan gerici bant el bileğinde tesbit bandında sonlanacak şekilde yapıştırılır.

Şekil 118. 3 cm. kalınlığında bir bant başparmak eklemi çevresinde dolandırıldıktan sonra el bileği eklemi çevresine sarılır.

Şekil 119. Örtücü bantlar uygulanarak bandaj tamamlanır.

Şekil 1110 Bandajın bitmiş hali...

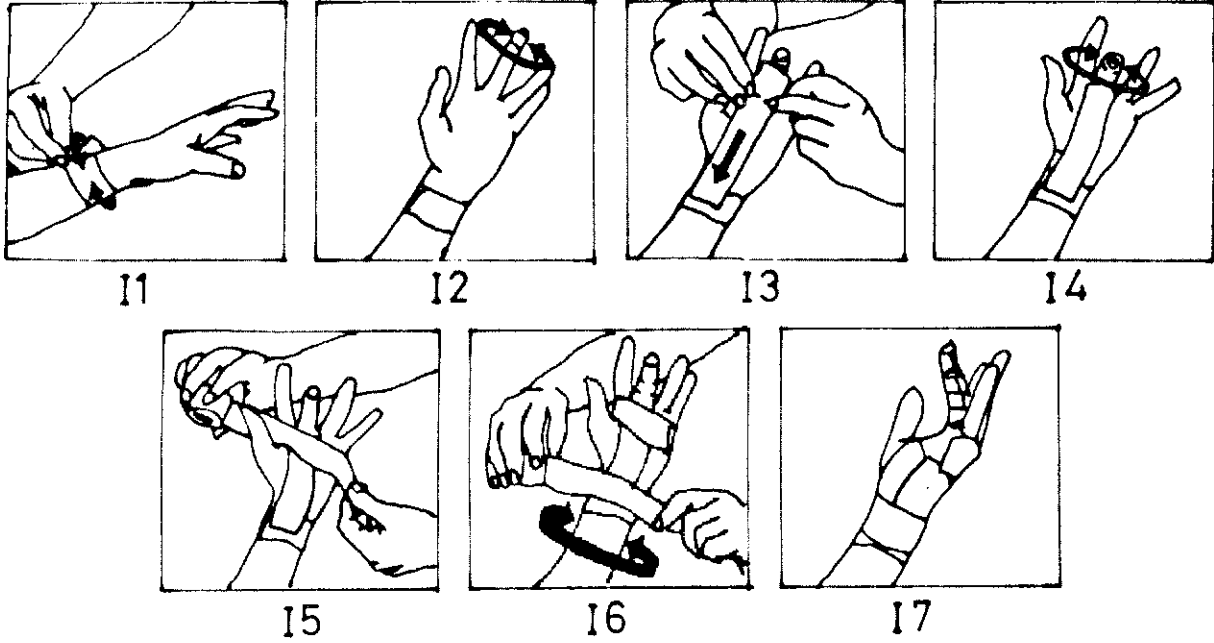
#### L. Akromio-klaviküler Eklem Bandajı:

Bu bandajla omuz eklemi abduksiyonu ile anteverziyonu ve retroverziyonu sınırlandırılır.

#### TARTIŞMA

20. asır insanını fonksiyonuridan alıkoymak gün geçtikçe zolaştırmaktadır. Gerek evde gerekse has-

tanede hastayı yatırmak maddi kayba sebep olmaktadır (1,2,3,6,10). Aynı şekilde sporcuları da yatağa bağlamak kısa zamanda kondiisyon kaybına sebep olmaktadır (3,4,5). Altı ayda erişilen kondüsyonun bir hafta idmansızlıkla yarıya indiği bir hakikattir (3,4,5). Bu sayılan durumlar özellikle spor hekimlerini yeni bir yöntem aramaya zorlamıştır. Kemik



Şekil II. Bandaja el bileği eklemi üzerine yapıştırılan sirküler tesbit bandıyla başlanır.

Şekil 12. İkinci tesbit bandı DİP eklem üzerine yerleştirilir.

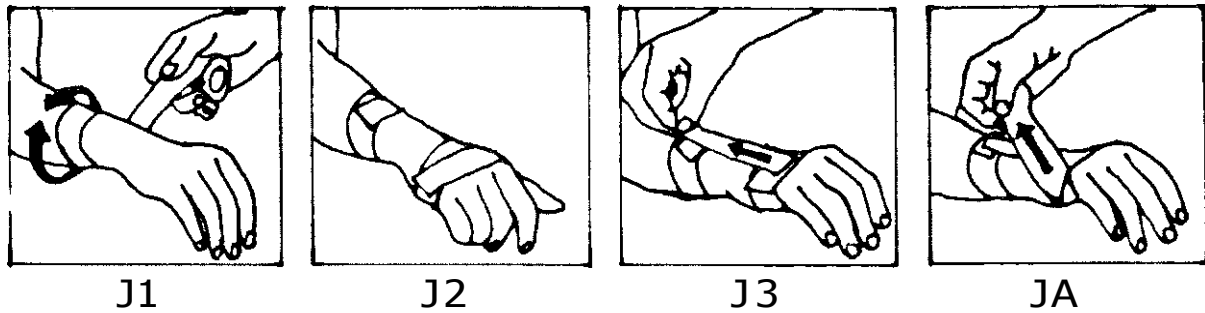
Şekil 13. Üstüste yapıştırılmış i-i bant, parmak fonksiyonel pozisyondayken parmak voler yüzünden başlayarak el bileğine doğru yapıştırılır. Bu banda MP eklem hizasında iki taraflı çentik yapılır.

Şekil 14. Bu bandın parmak kısmı parmak üzerinde iyice şekillendirilir ve üzerine örtücü bantlar yapıştırılır.

Şekil 15. Avuç içine de örtücü bantlar uygulanır.

Şekil 16. Bandaj, el bileğine tatbik edilen sirküler bantla kapatılır.

Şekil 17. Bandajın tamamlanmış hali...

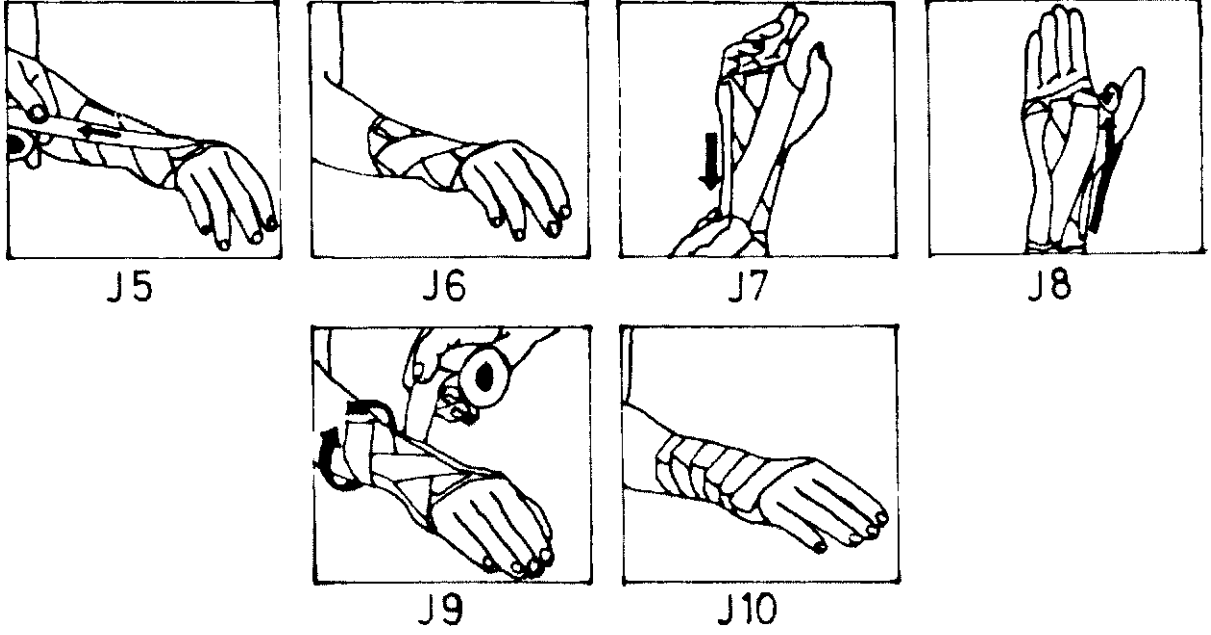


Şekil J1. Önkolun ortasına ilk tesbit bandı yerleştirilir.

Şekil J2. Distalde mekakarplar üstüne ikinci tesbit tesbit bandı tatbik edilir.

Şekil J3. İlk çekici bant el sırtından bileği geçecek şekilde uygulanır.

Şekil J4. Bu çekici bant, lateralden mediale...



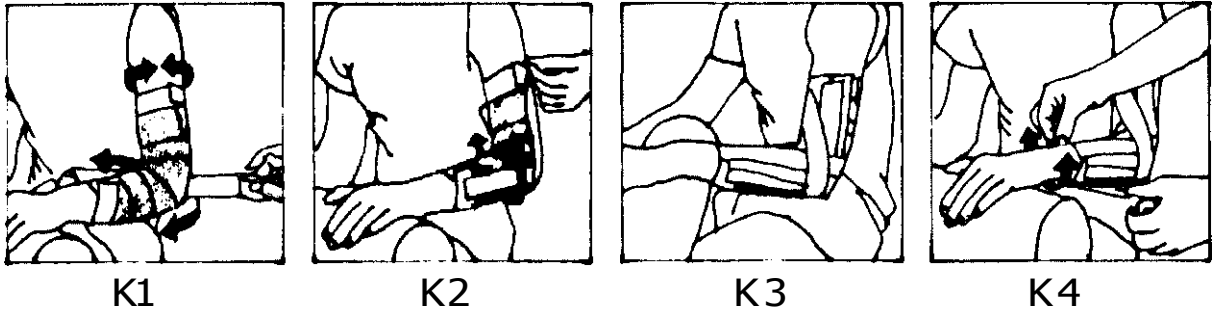
Şekil J5. ... ve medialden laterale uzatılan gerici bantlarla çaprazlanır (Şekil J6).

Şekil J7. Aynı işlem volar yüzde de tekrarlanır ve ulnar taraftan bir adet düz flasterle sağlamlaştırılır.

Şekil J8. Radial tarafta da ulnar taraftakine benzer şekilde, ancak başparmağı iki yandan dolanan bir adet bant yapıştırılır.

Şekil J9. Daha sonra bandaj örtücü banlarla kapatılır.

Şekil J10. Bandajın tamamlanmış hal...

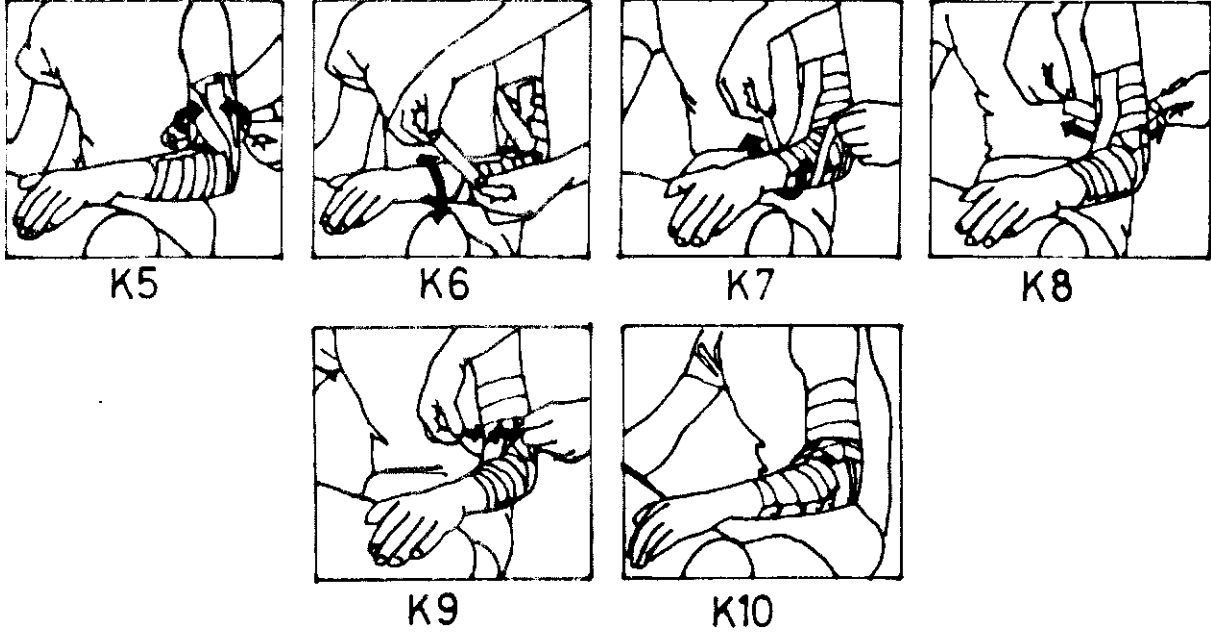


Şekil K1. Yapıştırıcı spreyi takiben bir adet elastik bandaj dirseği içine alacak şekilde distalden proksimale sarılır. Birer adet tutucu bant ile proksimal ve distalden tesbil edilir. Dirsek arkasından geçirilen bir adet "U" bandı önkola medial ve lateralden yapıştırılır.

Şekil K2. İkinci çekici "V" bandı proksimaldeki koldaki tesbil bandında sonlanacak şekilde ilkinde dik olarak dirsekten geçirilir.

Şekil K3. Aynı şekilde ikişer adet "U" bandı diğerlerinin üzerine sırasıyla yerleştirilir.

Şekil K4. İlk örtücü bant semisirküler olarak önkola uygulanır.



Şekli K5. Önkola uygulanan beş adet örtücü semisirküler bandı takiben örtücü bantlara kolda devam edilir.

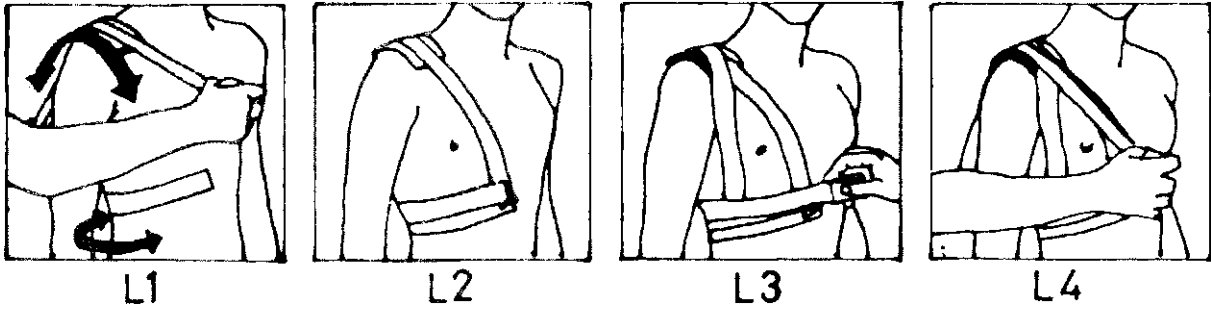
Şekil K6. Bandaj diğerlerini kapatacak şekilde yerleştirilen kısa örtücü bantlarla sonlandırılır.

Şekil K7. Eğer dirsek ekleminin 90 dereceden fazla ekstansiyon yapması istenmiyorsa üstüste yapıştırılmış iki bant dirseği 90 derecede tutacak şekilde yerleştirilerek distalden üç adet semisirküler bantla tutturulur.

Şekil K8. Aynı tutucu bantlar kolda da kullanılır.

Şekil K9. Gerici hant bir adet transvers kısa bantla sağlamlaştırılır.

Şekil K10. Bandajın tamamlanmış hali...

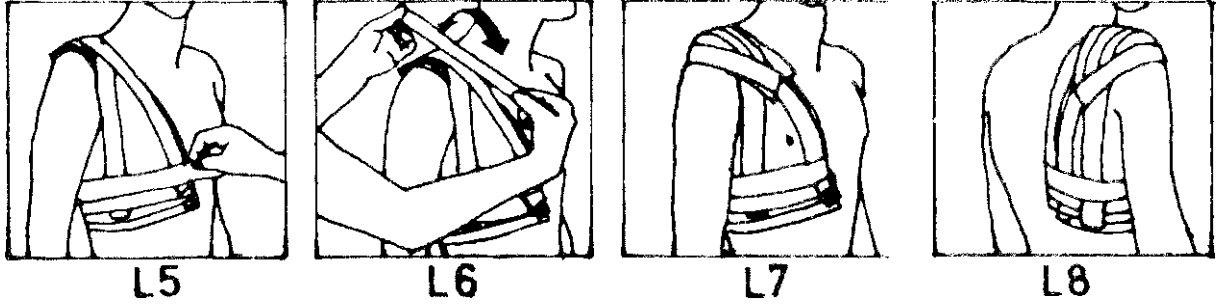


Şekil L1. 10 cm. eninde iki veya üç adet sentetik tampon akromioklaviküler eklem üzerine yerleştirilir. İlk tesbit bandı kostaların alt sınırından semisirküler olarak yapıştırılır. Daha sonra birinci çekici bant kuvvetli bir şekilde tampon üzerinden geçirilerek alt tesbit bandına tutturulur.

Şekil L2. Alt kısma ikinci tesbit bandı tatbik edilir.

Şekil L3. İkinci çekici bant, ilkinin çaprazlayacak şekilde yapıştırılır ve tesbit edilir.

Şekil L4. Üçüncü çekici bant birinciye paralel olarak yerleştirilir ve...



Şekil 15. ... tesbit edilir.

Şekil 16. Bandaj, omuzda beş adet kısa kuvvetlendirici ve örtücü bantla kapatılır,

Şekil 17. Bandajın bitmiş halinin önden ve...

Şekil 18. ...arkadan görünüşü.

kırıklarında kompresyon osteosentezi ile idmana stabil fiksasyon sağlanarak nisbi bir çözüme ulaşılmıştır (1,10). üstorsiyon ve kısmi bağ lc/yonlarında ise "Fonksiyonel Bandaj" tekniği ile tesbit yöntemi geliştirilmiştir. Bu bandaj sayesinde hasta kısa zamanda idmana başlayabilir ve kısmen de olsa eski fonksiyonlarını yapabilir (6,7).

Hasla yarışa girecek eğer antremana çıkacaksa aşırı yüklenmeyi önlemek amacıyla fonksiyonel bandaj uygulanır. Bu durumlarda bandajın sıkı tutul-

masında yarar vardır. Yarış sonunda bandaj hemen çıkartılır ve gerekirse bir yenisi yapılır (7,8).

Bu yöntem dünyada yayılmasına rağmen memleketimizde henüz tanınmamaktadır. Bize distorsiyon veya kısmi bağ lezyonu tanısıyla gelen hastalarımıza yukarıda şekillerle anlatılan muhtelif bandajlama tekniklerinden uygun olanlarını tatbik etik ve yaptığımız bu uygulamaların ışığında makalemi/de; fonksiyonel bandajın elimizdeki imkanlara göre memleketimizde nasıl uygulanabileceğini anlatmaya çalıştık.

## KAYNAKLAR

1. Eranke K: Traumatologic des Sports. 3rd ed., Suluttgart/Berlin 1986.
2. Steinbruck K: Epidemiologie v. Sportverletzungen. 17. SICOTCongress, München 1987.
3. Arman Mİ: Spor Hekimliği. Sermet Matbaası, Kırklareli 1985. (Ilcipertz, W.'nin aynı adlı kitabının 7. baskısından çeviri).
4. Akgün N: Egzersiz Fizyolojisi. Ege Üniversitesi Basımevi, Bornova/İzmir 1986.
5. Üstünel A: Kürek. İzmir 1972.
6. Groh H, Groh P. Sportverletzungen und Sportschaden. Luitpold-Werk, Köln 1975.
7. Montag HJ, Asmussen PD: Funktionelle Verbände am Bewegungsapparat. Baiersdorf Medical Bibliothek, Hamburg 1986.
8. Hess H: Sportverletzungen. Luitpold-Werk. München.
9. Gary B, Wilkerson ATC: Treatment of Ankle Sprains With External Compression and Early Mobilization. The Physician and Sportmedicine vol. 13 no.6, June 1985.
10. Pfföringer W, Rosenmeyer B, Bar WII: Sport Traumatologie. Perimed-Fahbueh Erlangen, 1982.